Астраханский медицинский журнал. 2022. Т. 17, № 2. С. 44–53.
Astrakhan Medical Journal. 2022. Vol. 17, no. 2. P. 44–53.

ОРИГИНАЛЬНЫЕ ИССЛЕДОВАНИЯ

Научная статья
УДК 616.34-007.43-089.85-089.48 3.1.9. – Хирургия (медицинские науки)
doi: 10.48612/agmu/2022.17.2.44.53

АНАЛИЗ ЗАБОЛЕВАЕМОСТИ И ЛЕТАЛЬНОСТИ У ПАЦИЕНТОВ С ОСТРОЙ ТОЛСТОКИШЕЧНОЙ НЕПРОХОДИМОСТЬЮ ОПУХОЛЕВОГО ГЕНЕЗА (ПО МАТЕРИАЛАМ КЛИНИКИ)

[*]Камиль Юнусович Закаев[1], Зурнаджьянц Виктор Ардоваздович[1], Элдар Абдурагимович Кчибеков[1], Александр Владимирович Коханов[1], Александр Владимирович Куприянов[1], Алексей Иванович Гвоздюк[2]
[1]Астраханский государственный медицинский университет, Астрахань, Россия
[2]Одинцовская областная больница, Звенигородское структурное подразделение, Московская область, Россия

Аннотация. **Цель исследования:** анализ данных обследования и лечения пациентов с диагностированным раком ободочной кишки, осложненным обтурационной кишечной непроходимостью. **Материалы и методы.** Проведен анализ заболеваемости и летальности у 321 пациента с острой толстокишечной непроходимостью опухолевого генеза по материалам двух хирургических клиник г. Астрахани. Обследование всех больных включало в себя неоднократное измерение внутрибрюшного давления. **Результаты исследования.** Установлено, что из 321 наблюдавшегося пациента у 32 (9,9 %) человек удалось ликвидировать острую толстокишечную непроходимость опухолевого генеза консервативно, без оперативного вмешательства, остальные 289 пациентов были прооперированы. Из 96 пациентов с декомпенсированной кишечной непроходимостью сформированы две группы: основная – 61 пациент, оперированный с выведением стомы, группа сравнения – 35 больных, оперированных радикально, с удалением опухоли различными способами. Так, в 2016 г. выведение стомы для декомпрессии кишечника выполнено всего у 2 (16 %) из 12 пациентов, в 2017 г. – у 5 (29 %) из 17 больных, в 2018 г. – у 9 (56 %) из 16 лиц, летальность в этой группе больных не была зафиксирована, а послеоперационная летальность в группе сравнения 2018 г. составила 37,9 %. С учетом высокой летальности в группе сравнения в 2019 г. была изменена тактика лечения и разработан алгоритм оказания помощи больным с декомпенсированной кишечной непроходимостью посредством применения специально разработанного устройства для декомпрессии кишечника. За 2019–2021 гг. количество выведенных стом увеличилось по сравнению с периодом 2016–2018 гг. почти в 3 раза. За 3 года выведена стома у 45 (88,2 %) больных из 51 оперированного пациента. Летальность в этой группе больных составила 2,2 %, средний койко-день – 10,4 ± 0,31; в группе сравнения послеоперационная летальность составила 16,6 %, средний койко-день – 12,2 ± 0,79. **Заключение.** На основании полученных результатов сделан вывод о том, что внедрение в практику общехирургических стационаров малоинвазивных методов декомпрессии кишечника при декомпенсированной острой толстокишечной непроходимости опухолевого генеза позволяет снизить сроки пребывания пациентов в стационаре, уменьшить летальность и число послеоперационных осложнений.

Ключевые слова: толстокишечная опухолевая непроходимость, измерение внутрибрюшного давления, анализ заболеваемости и летальности, устройства для дренирования толстой кишки.

Для цитирования: Закаев К. Ю., Зурнаджьянц В. А., Кчибеков Э. А., Коханов А. В., Куприянов А. В., Гвоздюк А. И. Анализ заболеваемости и летальности у пациентов с острой толстокишечной непроходимостью опухолевого генеза (по материалам клиники) // Астраханский медицинский журнал. 2022. Т. 17, № 2. С. 44–53. doi: 10.48612/agmu/2022.17.2.44.53

[*] © Закаев К. Ю., Зурнаджьянц В. А., Кчибеков Э. А., Коханов А. В., Куприянов А. В., Гвоздюк А. И., 2022

Original article

ANALYSIS OF MORBIDITY AND MORTALITY IN PATIENTS WITH ACUTE COLONIC OBSTRUCTION OF TUMOR ORIGIN (ACCORDING TO THE MATERIALS OF THE CLINIC)

Kamil Yu. Zakaev[1], Victor A. Zurnadzhyants[1], Eldar A. Kchibekov[1], Aleksandr V. Kokhanov[1], Aleksandr V. Kupriyanov[1], Aleksey I. Gvozdyuk[2]
[1]Astrakhan State Medical University, Astrakhan, Russia,
[2]Odintsovo Regional Hospital, Zvenigorod Structural Subdivision, Moscow Region, Russia

Abstract. The purpose of the study is to analyze the data on the examination and treatment of patients with colon cancer complicated by obstructive intestinal obstruction. **Materials and methods.** The analysis of morbidity and mortality in 321 patients with acute colonic obstruction of tumour origin was carried out based on the materials of two surgical clinics in Astrakhan. Examination of all patients included repeated measurement of intra-abdominal pressure. **Research results.** It was found that out of 321 observed patients, 32 (9,9 %) patients managed to eliminate acute colonic obstruction of tumour genesis conservatively without surgical interventions, and the remaining 289 patients were operated on. Out of 96 patients with decompensated intestinal obstruction, two groups of patients were formed: the main group included 61 patients operated on with stoma removal and the comparison group - 35 patients operated radically with tumour removal by various methods. Thus, in 2016, the removal of the stoma for bowel decompression was performed in only 2 out of 12 patients (16 %), in 2017 – in 5 out of 17 patients (29 %), in 2018, the stoma was removed in 9 out of 16 patients (56 %). There was no mortality in this group of patients, and postoperative mortality in the comparison group was 37,9 %. Taking into account the high mortality in the comparison group since 2019, we have changed tactics and developed an algorithm for providing care to patients with decompensated intestinal obstruction using our developed device for intestinal decompression. Over the period 2019-2021, the number of withdrawn stomas increased by almost 3 times compared to 2016–2018. For three years, out of 51 patients, the stoma was removed in 45 patients (88,2 %). Mortality in this group of patients was 2,2 %, and postoperative mortality in the comparison group was 16.6 %. The average bed-day in these patients was 10,4 ± 0,31 and 12,2 ± 0,79, respectively. **Conclusion.** Based on the results obtained, it was concluded that the introduction of minimally invasive methods of intestinal decompression into the practice of general surgical hospitals in case of decompensated acute colonic obstruction of tumour genesis can reduce the length of stay of patients in the hospital, reduce mortality and the number of postoperative complications.

Keywords: colonic tumour obstruction, measurement of intra-abdominal pressure, analysis of morbidity and mortality, devices for drainage of the colon

For citation: Zakaev K. Yu., Zurnadzhyants V. A., Kchibekov E. A., Kokhanov A. V., Kupriyanov A. V., Gvozdyuk A. I. Analysis of morbidity and mortality in patients with acute colonic obstruction of tumor origin (according to the materials of the clinic). Astrakhan Medical Journal. 2022. 17 (2): 44–53. doi: 10.48612/agmu/2022.17.2.44.53. (In Russ.).

Введение. В структуре онкологической заболеваемости в Российской Федерации рак ободочной кишки занимает 4–5 место, на его долю приходится 5,9–7,8 % онкобольных [1, 2, 3, 4]. Развитие острой толстокишечной непроходимости опухолевого генеза (ОТКН ОГ) требует оказания неотложной хирургической помощи, при этом послеоперационные осложнения составляют 32–64 %, а летальность – 15–43 % [2, 5, 6]. Особенно это касается пациентов с тяжелой формой декоменсированной кишечной непроходимости, у которых на фоне задержки стула и газов более 3 суток отмечаются рентгенологические признаки как толсто-, так и тонкокишечной непроходимости с локализацией тонкокишечных уровней и арок во всех отделах брюшной полости, имеется рвота застойным содержимым и наличие органных дисфункций [4, 7, 8].

В неотложной хирургии большинство врачей придерживается двухэтапной методики с формированием коло- или илеостомы [9, 10, 11] для ликвидации явлений обтурационной кишечной

непроходимости на первом этапе. Необходимость выполнения второго этапа с использованием лапаротомного доступа сопряжена со значительными техническими трудностями и высоким риском развития осложнений. Разработка и совершенствование методик одномоментных хирургических вмешательств при ОТКН ОГ [11, 12, 13] приемлема при компенсированной и в некоторых случаях субкомпенсированной степени кишечной непроходимости. Необходимость применения интраоперационных приемов для ликвидации обтурационной кишечной непроходимости в виде назоинтестинальной интубации и кишечного лаважа приводит к значительному удлинению времени оперативного вмешательства и возрастанию риска интраоперационного инфицирования брюшной полости кишечной микрофлорой, что обусловливает увеличение частоты развития в послеоперационном периоде осложнений, в том числе и гнойно-септических. Летальность при компенсированной кишечной непроходимости составляет в среднем 1,4–9,2 %; при субкомпенсированной – до 13,5 %, а при декомпенсированной стадии – до 28,6 % [5, 14, 15].

Особую группу составляют пациенты, поступающие в стационар в тяжелом состоянии, с декомпенсированной кишечной непроходимостью, с серьезными сопутствующими заболеваниями, выраженной интоксикацией. Им необходимы после соответствующей подготовки лишь минимальные мероприятия по устранению непроходимости.

Предложено множество способов декомпрессии кишечника, требования к которым включают в себя: максимальное освобождение кишечника от газа и жидкости, профилактику инфицирования брюшной полости, беспрепятственное удаление содержимого в послеоперационном периоде, минимальную травматичность манипуляции [16, 17, 18]. Декомпрессия кишки, приводящая к снижению внутрикишечного давления, вместе с этим и внутрибрюшного, представляет собой патогенетически обоснованный этап в лечении пациентов с обтурационной непроходимостью [10, 19, 20, 21].

Анализ литературы показал, что несмотря на многочисленные предложения авторов по улучшению результатов хирургического лечения больных колоректальным раком, осложненным кишечной непроходимостью, проблема снижения процента летальности, особенно у пациентов с декомпенсированной степенью кишечной непроходимости, сохраняется до настоящего времени [6, 10, 22, 23].

Цель: проанализировать данные обследования и лечения пациентов с диагностированным раком ободочной кишки, осложненным обтурационной кишечной непроходимостью.

Материалы и методы исследования. Проведен анализ данных 321 пациента с диагностированным раком ободочной кишки, осложненным обтурационной кишечной непроходимостью. Больные наблюдались в ГБУЗ АО «Городская клиническая больница № 3 им. С.М. Кирова» г. Астрахани, ЧУЗ «Клиническая больница «РЖД – Медицина» город Астрахань».

Критерии включения пациентов в исследование:

1. Больные, поступавшие с диагнозом «Колоректальный рак с декомпенсированной степенью обтурационной кишечной непроходимости», 3 и более суток от начала заболевания.
2. Больные, поступавшие с подозрением на рак ободочной кишки, осложненный кишечной непроходимостью декомпенсированной степени, 3 и более суток от начала заболевания.

Критерии исключения: рак ободочной кишки, осложненный перфорацией и перитонитом.

Обследование осуществляли с помощью оценки анамнеза, физикальных данных, стандартных клинических, лабораторных, инструментальных методов обследования: рентгенография органов грудной и брюшной полостей, ультразвуковое исследование органов брюшной полости, забрюшинного пространства, колоноскопия, компьютерная томография, измерение внутрибрюшного давления.

Определение внутрибрюшного давления непрямым чрезпузырным методом выполняли с помощью прибора UnoMeter Abdo-Pressure (UnoMeter Safeti Plus Unomedical, Германия), оснащенного двумя антимикробными фильтрами, которые блокируют восходящую уроинфекцию, и имеющего безыгольный порт для забора анализов. Через катетер однократно вводили 100 мл стерильного физиологического раствора. По высоте столба жидкости (мочи) на манометрической трубке UnoMeter Abdo-Pressure регистрировали результаты измерения внутрибрюшного давления. Для его определения было необходимо поднять манометрическую трубку и расположить нулевую отметку шкалы в области проекции большого вертела бедренной кости пациента. Использование UnoMeter Abdo-Pressure позволяло выполнить многократные измерения без нарушения герметичности системы.

Статистический анализ полученных данных проводили с использованием пакета программ MS Office Excel 2016 («Microsoft», США). Достоверность различий оценивали с помощью непараметрического U-критерия Вилкоксона–Манна-Уитни для независимых выборок. Различия считали статистически значимыми при $p < 0,05$ [24]. Достоверность различий между сравниваемыми показателями представлена в таблицах и тексте в виде медианы Me, 5 и 95 процентилей.

Результаты исследования и их обсуждение. В общую группу пациентов с острой толстокишечной непроходимостью опухолевого генеза, включавшую в себя 321 человека, вошли 152 мужчины и 169 женщин. Средний возраст больных колебался от 32 до 87 лет и составил в среднем 66,7 ± 1,43 года, в том числе: у мужчин – 64,0 ± 2,12 года, у женщин – 69,0 ± 1,89 лет. По результатам проведенного исследования 68 % пациентов с ОТКН ОГ составляли больные старше 60 лет.

Как следует из полученных данных, треть всех пациентов с ОТКН ОГ поступила в стационары в течение первых суток от начала заболевания (34,2 % мужчин и 34,9 % женщин), более половины всех больных (52,0 % мужчин и 52,1 % женщин) – в период первых двух суток. Кроме того, на третьи сутки было госпитализировано 16,2 % от общего количества пациентов, на четвертые – 9,5 %, на пятые сутки – 5,7 % больных. На 6–10 день от начала заболевания госпитализировано 13,4 % от всех заболевших, оставшиеся 3 % пациентов поступили в стационары в сроки от 2 недель и выше.

С учетом локализации опухоли в толстой кишке на первом месте по частоте поражения стояла сигмовидная кишка (126 (39,2 %) пациентов), на втором месте – ректосигмоидный отдел (70 (21,8 %) больных). При этом поражение опухолевым процессом правой половины ободочной кишки зафиксировано у 84 (26,2 %) пациентов, а левой, включая прямую кишку, – у 237 (73,8 %) больных.

Согласно Национальным клиническим рекомендациям от 2014 г. выбор способа хирургического лечения ОТКН ОГ зависит от степени компенсации кишечной непроходимости: компенсированная кишечная непроходимость; субкомпенсированная кишечная непроходимость; декомпенсированная кишечная непроходимость.

Руководствуясь данной классификацией Национальных клинических рекомендаций, особое внимание уделили определению декомпенсированной степени острой кишечной непроходимости без перитонита и придерживались следующего правила: наличие хотя бы двух приведенных выше признаков с наличием органных дисфункций позволяет с большой вероятностью поставить диагноз декомпенсированной острой кишечной непроходимости.

Таким образом, из общего количества обследованных 100 (31,1 %) больных имели компенсированную степень кишечной непроходимости, у 125 (38,9 %) лиц наблюдалась субкомпенсированная степень кишечной непроходимости и 96 (30 %) человек имели декомпенсированную степень кишечной непроходимости.

У 32 (9,9 %) пациентов из общего количества больных удалось ликвидировать ОТКН ОГ консервативно, без оперативного вмешательства, в их числе 27 лиц имели компенсированную степень кишечной непроходимости, а 5 – субкомпенсированную. Этим больным проводили комплекс лечебно-диагностических мероприятий, включающих в себя коррекцию водно-электролитных нарушений и эндогенной интоксикации. Кроме того, применяли декомпрессию проксимальных отделов желудочно-кишечного тракта, очистительные и сифонные клизмы. При достижении положительной динамики, отсутствии перитонеальной симптоматики, восстановлении естественного опорожнения кишечника пациенты с установленным диагнозом причины кишечной непроходимости были переведены в специализированные отделения для дальнейшего оперативного лечения. Средний койко-день у них составил 7,1 ± 0,52.

Остальные 289 пациентов были прооперированы. Специфика оперативных вмешательств в зависимости от степени кишечной непроходимости отражена в таблице 1.

Таблица 1. **Характер оперативных вмешательств в зависимости от степени кишечной непроходимости**
Table 1. **The nature of surgical interventions depending on the degree of intestinal obstruction**

Характер операции		**Число больных**			**Всего**
		Компенсированная степень	**Субкомпенсированная степень**	**Декомпенсированная степень**	
1		2	3	4	5
Правосторонняя гемиколэктомия	с анастомозом	24 (1)	2 (1)	–	26 (2)
	со стомами	–	6 (1)	2 (1)	8 (2)
Резекция поперечно-ободочной кишки	с анастомозом	13	–	–	13
	со стомами	–	11	–	11
Левосторонняя гемиколэктомия	с анастомозом	22 (2)	1	–	23 (2)
	по Гартману	–	7 (2)	4 (2)	11 (4)
Резекция сигмовидной кишки	с анастомозом	14	9 (1)	-	23 (1)
	по Грекову	–	15 (1)	5 (2)	20 (3)
	по Гартману	–	49 (3)	7 (2)	56 (5)

Продолжение таблицы 1

1	2	3	4	5
Трансверзостома	–	–	10 (3)	10 (3)
Операция Гартмана	–	20 (2)	7 (2)	27 (4)
Илеостомия	–	–	32 (1)	32 (1)
Цекостомия	–	–	10	10
Чрезкожная цекостома	–	–	8	8
Открытая чрезкожная цекостома	–	–	11	11
Итого	73 (3)	120 (11)	96 (13)	289 (27)

Примечание: в скобках указаны летальные исходы

У больных с компенсированной степенью кишечной непроходимости средний койко-день составил 12,7 ± 0,55, у пациентов с субкомпенсированной степенью кишечной непроходимости – 14,6 ± 0,75, у больных с декомпенсированной степенью кишечной непроходимости – 12,1 ± 0,68.

Выявлено, что группа из 96 больных с декомпенсированной кишечной непроходимостью имела высокую послеоперационную летальность в случае выполнения радикальной операции. В связи со сказанным этих пациентов разбили на две группы: в основную вошел 61 пациент, оперированный с выведением стомы, группу сравнения составили 35 больных, оперированных радикально, с удалением опухоли различными способами (табл. 2). Анализ полученных данных показал, что с 2016 по 2018 г. количество стомированных больных с декомпенсированной степенью острой кишечной непроходимости было почти в 2 раза меньше (35,5 %), чем пациентов, к которым применяли различные варианты оперативного лечения опухолей (64,5 %).

Таблица 2. **Распределение пациентов с декомпенсированной степенью кишечной непроходимости в зависимости от способа оперативного лечения в 2016–2018 гг.**

Table 2. **Distribution of patients with decompensated degree of intestinal obstruction depending on the method of surgical treatment in 2016–2018**

Данные по годам	**Основная группа. Выведение стомы**			**Группа сравнения. Радикальное удаление опухоли**			**Всего**
	Мужчины	Женщины	Всего	Мужчины	Женщины	Всего	
2016	1	1	2	3 (1)	7 (2)	10 (3)	12 (3)
2017	2	3	5	4 (1)	8 (4)	12 (5)	17 (5)
2018	3	6	9	2	5 (3)	7 (3)	16 (3)
Всего	6	10	16	9 (2)	20 (9)	29 (11)	45 (13)

Примечание: в скобках указано количество летальных исходов

Так, в 2016 г. выведение стомы для декомпрессии кишечника выполнено всего у 2 (16 %) из 12 пациентов, в 2017 г. – у 5 (29 %) из 17 больных, в 2018 г. – у 9 (56 %) из 16 пациентов, летальность в этой группе больных (2018 г.) не была зафиксирована, а послеоперационная летальность в группе сравнения составила 37,9 %.

С учетом высокой летальности в группе сравнения в 2019 г. была изменена тактика лечения и разработан алгоритм оказания помощи больным с декомпенсированной кишечной непроходимостью (табл. 3, рис. 1) с применением разработанного устройства для декомпрессии кишечника (Патент РФ на ПМ № 186128 от 09.01.19).

Таблица 3. **Распределение пациентов с декомпенсированной степенью кишечной непроходимости в зависимости от способа оперативного лечения в 2019–2021 гг.**

Table 3. **Distribution of patients with decompensated degree of intestinal obstruction depending on the method of surgical treatment in 2019–2021**

Данные по годам	**Основная группа. Выведение стомы**			**Группа сравнения. Радикальное удаление опухоли**			**Всего**
	Мужчины	Женщины	Всего	Мужчины	Женщины	Всего	
2019	5	8	13	1	1	2	15
2020	6	11/1	17 (1)	1	2(1)	3 (1)	20 (2)
2021	5	10	15	–	1	1	16
Всего	16	29	45 (1)	2	4(1)	6 (1)	51 (2)

Примечание: в скобках указано количество летальных исходов

Рис. 1. Алгоритм оказания помощи пациентам с декомпенсированной степенью острой толстокишечной непроходимости опухолевого генеза
Fig. 1. Algorithm for providing care to patients with decompensated degree of acute colonic obstruction of tumor genesis

Из таблицы 2 и 3 видно, что количество выведенных стом за период 2019–2021 гг. увеличилось по сравнению с 2016–2018 гг. почти в 3 раза (рис. 2).

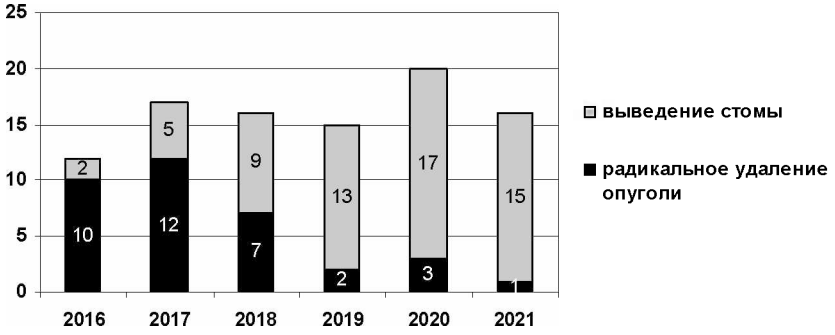

Рис. 2. Гистограмма распределения по годам использованной тактики лечения опухоли толстой кишки
Fig. 2. Histogram of the distribution by years of the tactics used in the treatment of colon tumors

Таким образом, стома была выведена у 45 (88,2 %) пациентов из 51. Летальность в группе стомированных больных составила 2,2 %, а послеоперационная летальность в группе сравнения – 16,6 %. Средний койко-день у этих больных составил 10,4 ± 0,31 и 12,2 ± 0,79 соответственно.

Заключение. Внедрение в практику общехирургических стационаров малоинвазивных методов декомпрессии кишечника при декомпенсированной острой толстокишечной непроходимости опухолевого генеза позволило уменьшить число послеоперационных осложнений, снизить летальность до 2,2 % и сократить сроки пребывания пациентов в стационаре до 10,4 ± 0,31 суток.

Пациенты, поступавшие в тяжелом состоянии с декомпенсированной степенью острой толстокишечной непроходимости опухолевого генеза без перитонита, нуждались в минимальной по объему и времени операции (при раке слепой кишки – илеостомия из мини-доступа; при раке восходящей и других отделов толстой кишки – чрезкожная цекостомия) с целью декомпрессии и подготовки к радикальной операции.

Раскрытие информации. Авторы декларируют отсутствие явных и потенциальных конфликтов интересов, связанных с публикацией настоящей статьи.

Disclosure. The authors declare that they have no competing interests.

Вклад авторов. Авторы декларируют соответствие своего авторства международным критериям ICMJE. Все авторы в равной степени участвовали в подготовке публикации: разработка концепции статьи, получение и анализ фактических данных, написание и редактирование текста статьи, проверка и утверждение текста статьи.

Authors' contribution. The authors declare the compliance of their authorship according to the international ICMJE criteria. All authors made a substantial contribution to the conception of the work, acquisition, analysis, interpretation of data for the work, drafting and revising the work, final approval of the version to be published and agree to be accountable for all aspects of the work.

Источник финансирования. Авторы декларируют отсутствие внешнего финансирования для проведения исследования и публикации статьи.

Funding source. The authors declare that there is no external funding for the exploration and analysis work.

Список источников

1. Каприн А. Д., Старинский В. В., Шахзадова А. О. Состояние онкологической помощи населению России в 2019 году. М. : МНИОИ им. П. А. Герцена – филиал ФГБУ «НМИЦ радиологии» Минздрава России, 2020. 239 с.

2. Костенко Н. В. Клинические рекомендации. Колопроктология / под ред. Шелыгина Ю. А. М.: ГЭОТАР-Медиа, 2015. 528 с.

3. Хрыков Г. Н., Халиков А. Д., Пасечник И. Н. Программа ускоренного выздоровления больных старших возрастных групп при раке ободочной кишки (с комментарием) // Хирургия. Журнал им. Н. И. Пирогова. 2016. № 12. С. 37–41.

4. Шабунин А. В., Багателия З. А., Гугнин А. В. Результаты внедрения этапного лечения колоректального рака, осложненного обтурационной кишечной непроходимостью, в стандарты хирургической помощи онкологическим больным г. Москвы // Колопроктология. 2018. № 4 (66). С. 7–15.

5. Тотиков З. В., Тотиков В. З. Результаты лечения больных раком толстой кишки, осложненным острой непроходимостью // Колопроктология. 2017. № S3 (61). С. 66–67.

6. Zahid A., Young C. J. How to decide on stent insertion or surgery in colorectal obstruction? // World journal of gastrointestinal surgery. 2016. Vol. 8, no. 1. p. 84–89.

7. Муравьев А. В., Бруснев Л. А., Муравьева А. А., Минаев С. В., Ефимов А. В., Жерносенко А. О. Наш опыт одномоментных операций при колоректальном раке с метастазами в печень // Вестник Национального медико-хирургического центра им. Н.И. Пирогова. 2020. Т. 15, № 4. С. 26–28.

8. Черкасов М. Ф., Дмитриев А. В., Грошилин В. С., Перескоков С. В., Козыревский М. А., Урюпина А. А. Несостоятельность колоректального анастомоза : факторы риска, профилактика диагностика, лечебная тактика // Российский журнал гастроэнтерологии, гепатологии, колопроктологии. 2019. Т. 29, № 2. С. 27–34.

9. Алиев С. А., Алиев Э. С., Зейналов Б. М. Лапароскопические и малоинвазивные технологии в хирургии колоректального рака : возможности и перспективы // Онкология. 2014. № 2. С. 71–77.

10. Дибиров М. Д., Малышев Е. А., Джаджиев А. Б. Хирургическая тактика при обтурационной толстокишечной непроходимости опухолевого генеза // Клиническая геронтология. 2008. Т. 14, № 4. С. 11–16.

11. Кудряшов В. А., Бондаренко В. М., Михайлов И. В., Подгорный Н. Н., Атаманенко А. В., Шимановский Г. М., Старинчик В. И., Новак С. В., Кравченко О. В., Кравченко О. В., Довидович С. В. Оперативное вмешательство при раке ободочной кишки, осложненном кишечной непроходимостью // Евразийский онкологический журнал. 2016. Т. 4, № 2. С. 285.

12. Цулеискири Б. Т., Селина И. Е., Ярцев П. А., Левитский В. Д., Драйер М. Н. Двухэтапная методика лечения больных с обтурационной кишечной непроходимостью и кишечным кровотечением при раке ободочной кишки // Новые технологии в скорой и неотложной медицинской помощи : мат-лы Научно-практической конференции (Москва, 21–22 апреля 2016 г.). М. : Научно-исследовательский институт скорой помощи им. Н. В. Склифосовского Департамента здравоохранения города Москвы, 2016. С. 91.

13. Ярцев П. А., Гуляев А. А, Левитский В. Д., Пинчук Т. П., Цулеискири Б. Т., Оранский А. В., Савельева Н. С. Пат. 2470599 Рос. Федерация, МПК A61B 17/00 Способ двухэтапного лечения осложненного рака ободочной кишки. Заявитель и патентообладатель Государственное учреждение здравоохранения Научно-исследовательский институт скорой помощи имени Н. В. Склифосовского Департамента здравоохранения г. Москвы (RU). № 2011148403/14; заявл. 29.11.2011; опубл. 27.12.2012. Бюл. № 36.

14. Есин В. И., Мустафин Д. Г., Мустафин Р. Д., Воробьев А. И. Актуальные проблемы хирургической реабилитации больных колоректальным раком (по материалам областного колопроктологического центра) // Астраханский медицинский журнал. 2009. № 4. С. 61–63.

15. Маскин С. С., Гольбрайх В. А., Климович И. Н., Матюхин В. В., Дербенцева Т. В., Пароваткин М. И. О значимости предикторов системного воспаления при опухолевой непроходимости толстой кишки // Комплексное совершенствование системы организации медицинской помощи как главная парадигма реализации национального проекта «Здравоохранение» : сборник трудов конференции (Владикавказ, 11 июня 2021 г.). Владикавказ : Северо-Осетинская государственная медицинская академия, 2021. С. 136–144.

16. Зурнаджьянц В. А., Закаев К. Ю., Одишелашвили Г. Д., Кчибеков Э. А., Гвоздюк А. И., Коханов А. В., Воронкова М. Ю. Результаты диагностики и лечения больных с осложненным раком ободочной кишки с применением миниинвазивных методик // Астраханский медицинский журнал. 2018. Т. 13, № 4. С. 91–99.

17. Петров Д. И., Ярцев П. А., Благовестнов Д. А., Левитский В. Д., Цулеискири Б. Т., Кирсанов И. И., Рогаль М. М. Малоинвазивные методы временной декомпрессии ободочной кишки при обтурационной толстокишечной непроходимости: обзор литературы // Журнал им. Н.В. Склифосовского. Неотложная медицинская помощь. 2019. Т. 8, № 1. С. 74–80.

18. Ng K. C., Law W. L., Lee Y. M., Choi H. K., Seto C. L., Judy W. C. H. Self-expanding metallic stent as a bridge to surgery versus emergency resection for obstructing leftsided colorectal cancer : a case-matched study // Journal of gastrointestinal surgery. 2006. Vol. 10, no. 6. P. 798–803. doi: 10.1016/j.gassur.2006.02.006.

19. Гольбрайх В. А., Маскин С. С., Матюхин В. В. Внутрибрюшная гипертензия у больных с осложненной хирургической патологией органов брюшной полости. Волгоград : Волгоградский государственный медицинский университет, 2020. 124 с.

20. Савченко Ю. П., Куевда Е. В., Голиков И. В. Синдром внутрибрюшной гипертензии в выборе тактики хирургического лечения острого распространенного перитонита // Вестник экспериментальной и клинической хирургии. 2011. Т. 4, № 1. С. 148–151.

21. Cheatham M. L, Malbrain M. L., Kirkpatrick A., Sugrue M., Parr M., De Waele J., Balogh Z., Leppäniemi A., Olvera C., Ivatury R., D'Amours S., Wendon J., Hillman K., Wilmer A. Results from the International Conference of Experts on Intra-abdominal Hypertension and Abdominal Compartment Syndrome. II. Recommendations // Intensive care medicine. 2007. Vol. 33, no. 6. P. 951–962.

22. Глушков Н. И., Горшенин Т. Л., Дулаева С. К. Непосредственные результаты хирургического лечения осложненного рака ободочной кишки у больных пожилого и старческого возраста // Успехи геронтологии. 2018. Т. 31, № 4. С. 574–580.

23. Шелыгин Ю. А., Ачкасов С. И., Назаров И. В. Результаты лечения больных с местным рецидивом рака ободочной кишки // Колопроктология (приложение). 2018. № 2S (64). С. 46–47.

24. Реброва О. Ю. Статистический анализ медицинских данных. Применение пакета прикладных программ STATISTICA. М. : Медиа Сфера, 2002. 312 с.

References

1. Kaprin A. D., Starinskiy V. V., Shakhzadova A. O. The state of oncological care for the population of Russia in 2019. Moscow : MNIOI im. P.A. Herzen - branch of the Federal State Budgetary Institution "NMITs Radiology" of the Ministry of Health of Russia, Moscow; 2016. 239 p. (In Russ.).

2. Kostenko N. V. Clinical recommendations. Coloproctology. ed. Yu. A. Shelygina. Moscow: GEOTAR-Media; 2015. 528 p. (In Russ.).

3. Khrykov G. N., Khalikov A. D., Pasechnik I. N. The program of accelerated recovery of patients of older age groups with colon cancer (with commentary). Khirurgiya. Zhurnal im. N.I. Pirogova = Pirogov Russian Journal of Surgery. 2016; (12): 37–41 (In Russ.).

4. Shabunin A. V., Bagateliya Z. A., Gugnin A. V. The results of the introduction of staged treatment of colorectal cancer complicated by obstructive intestinal obstruction in the standards of surgical care for cancer patients in Moscow. Koloproktologiya = Coloproctology. 2018; (4 (66)): 7–15. (In Russ.).

5. Totikov Z. V., Totikov V. Z. Results of treatment of patients with colon cancer complicated by acute obstruction. Koloproktologiya = Coloproctology. 2017; (S3 (61)): 66–67. (In Russ.).

6. Zahid A., Young C.J. How to decide on stent insertion or surgery in colorectal obstruction? World journal of gastrointestinal surgery. 2016; 8 (1): 84–89.

7. Murav'yev A. V., Brusnev L. A., Murav'yeva A. A., Minayev S. V., Yefimov A. V., Zhernosenko A. O. Our experience of single-stage operations for colorectal cancer with liver metastases. Vestnik Natsional'nogo mediko-khirurgicheskogo tsentra im. N.I. Pirogova = Bulletin of the National Medical and Surgical Center. N.I. Pirogov. 2020; 15 (4): 26–28. (In Russ.).

8. Cherkasov M. F., Dmitriyev A. V., Groshilin V. S., Pereskokov S. V., Kozyrevskiy M. A., Uryupina A. A. Colorectal anastomosis failure: risk factors, prevention, diagnosis, treatment tactics. Rossiyskiy zhurnal gastroenterologii, gepatologii, koloproktologii = Russian Journal of Gastroenterology, Hepatology, Coloproctology. 2019; 29 (2): 27–34. (In Russ.).

9. Aliyev S. A., Aliyev E. S., Zeynalov B. M. Laparoscopic and minimally invasive technologies in colorectal cancer surgery: opportunities and prospects. Onkologiya = Oncology. 2014; (2): 71–77. (In Russ.).

10. Dibirov M. D., Malyshev E. A., Dzhadzhiyev A. B. Surgical tactics in obstructive colonic obstruction of tumor genesis. Klinicheskaya gerontologiya = Clinical Gerontology. 2008; 14 (4): 11–16. (In Russ.).

11. Kudryashov V. A., Bondarenko V. M., Mikhaylov I. V., Podgornyy N. N., Atamanenko A. V., Shimanovsky G. M., Starinchik V. I., Novak S. V., Kravchenko O. V., Kravchenko O V., Dovidovich S. V. Surgical intervention for colon cancer complicated by intestinal obstruction. Yevraziyskiy onkologicheskiy zhurnal = Eurasian journal of oncology. 2016; 4 (2): 285. (In Russ.).

12. Tsuleiskiri B. T., Selina I. E., Yartsev P. A., Levitskiy V. D., Drayyer M. N. Two-stage treatment of patients with obstructive intestinal obstruction and intestinal bleeding in colon cancer. Materials of the scientific-practical conference "New technologies in emergency and emergency medical care". 21–22 April 2016. Moscow : Publisher: Nauchno-issledovatel'skii institut ambulance im. N.V. Sklifosovsky Department of Health of the city of Moscow; 2016: 91. (In Russ.).

13. Yartsev P. A., Gulyayev A. A., Levitskiy V. D., Pinchuk T. P., Tsuleiskiri B. T., Oranskiy A. V., Savel'yeva N. S. Method of two-stage treatment of complicated colon cancer. Patent RF, no 2470599. 2012. (In Russ.).

14. Yesin V. I., Mustafin D. G., Mustafin R. D., Vorob'yev A. I. Actual problems of surgical rehabilitation of patients with colorectal cancer (according to the materials of the regional coloproctological center). Astrakhanskiy meditsinskiy zhurnal = Astrakhan Medical Journal. 2009; 4: 61–63. (In Russ.).

15. Maskin S. S., Gol'braykh V. A., Klimovich I. N., Matyukhin V. V., Derbentseva T. V., Parovatkin M. I. On the significance of predictors of systemic inflammation in tumor obstruction of the colon. In the proceedings of the conference "Comprehensive improvement of the system of organization of medical care as the main paradigm for the implementation of the national project "Health": June 11, 2021. Vladikavkaz : North Ossetian State Medical Academy; 2021: 124–136. (In Russ.).

16. Zurnadzh'yants V. A., Zakayev K. YU., Odishelashvili G. D., Kchibekov E. A., Gvozdyuk A. I., Kokhanov A. V., Voronkova M. YU. Results of diagnosis and treatment of patients with complicated colon cancer using minimally invasive techniques. Astrakhanskiy meditsinskiy zhurnal = Astrakhan Medical Journal. 2018; 4: 91–99. (In Russ.).

17. Petrov D. I., Yartsev P. A., Blagovestnov D. A., Levitskiy V. D., Tsuleiskiri B. T., Kirsanov I. I., Rogal' M. M. Minimally invasive methods of temporary decompression of the colon in obstructive colonic obstruction: a review of the literature. Zhurnal im. N.V. Sklifosovskogo. Neotlozhnaya meditsinskaya pomoshch' = Zhurnal im. N.V. Sklifosovsky. Emergency medical care. 2019; 8 (1): 74–80. (In Russ.).

18. Ng K. C., Law W. L., Lee Y. M., Choi H. K., Seto C. L., Judy W. C. H. Self-expanding metallic stent as a bridge to surgery versus emergency resection for obstructing leftsided colorectal cancer: a case-matched study. J. Gastrointest Surg. 2006; 10 (6): 798–803. doi: 10.1016/j.gassur.2006.02.006.

19. Gol'braykh V. A., Maskin S. S., Matyukhin V. V. Intra-abdominal hypertension in patients with complicated surgical pathology of the abdominal organs. Volgograd : Volgograd State Medical University; 2020. 124 p. (In Russ.).

20. Savchenko Yu. P., Kuyevda E. V., Golikov I. V.. Intra-abdominal hypertension syndrome in the choice of tactics for the surgical treatment of acute generalized peritonitis. Vestnik eksperimental'noy i klinicheskoy khirurgii = Bulletin of Experimental and Clinical Surgery. 2011; 4 (1): 148–151. (In Russ.).

21. Cheatham M. L, Malbrain M. L., Kirkpatrick A., Sugrue M., Parr M., De Waele J., Balogh Z., Leppäniemi A., Olvera C., Ivatury R., D'Amours S., Wendon J., Hillman K., Wilmer A. Results from the International Conference of Experts on Intra-abdominal Hypertension and Abdominal Compartment Syndrome. II. Recommendations. Intensive care medicine. 2007; 33 (6): 951–962.

22. Glushkov N. I., Gorshenin T. L., Dulayeva S. K. Immediate results of surgical treatment of complicated colon cancer in elderly and senile patients. Uspekhi gerontologii = Advances in Gerontology. 2018; 31 (4): 574–580. (In Russ.).

23. Shelygin Yu. A., Achkasov S. I., Nazarov I. V. Results of treatment of patients with local recurrence of colon cancer. Koloproktologiya (prilozheniye) = Coloproctology (application). 2018; (2S (64)): 46–47. (In Russ.).

24. Rebrova O. Yu. Statistical analysis of medical data. The application of a package of applied programs Statistica. Moscow : Media Sphere. Publishing house; 2002. 312 p. (In Russ.).

Информация об авторах

К.Ю. Закаев, ассистент кафедры хирургических болезней педиатрического факультета, Астраханский государственный медицинский университет, Астрахань, Россия, e-mail: zakaev.kamil@mail.ru.

В.А. Зурнаджьянц, доктор медицинских наук, профессор, заведующий кафедрой хирургических болезней педиатрического факультета, Астраханский государственный медицинский университет, Астрахань, Россия, e-mail: zurviktor@yandex.ru.

Э.А. Кчибеков, доктор медицинских наук, профессор кафедры хирургических болезней педиатрического факультета, Астраханский государственный медицинский университет, Астрахань, Россия, e-mail: eldar_76@inbox.ru.

А.В. Коханов, доктор медицинских наук, профессор кафедры химии, Астраханский государственный медицинский университет, Астрахань, Россия, e-mail: kokhanov@mail.ru

А.В. Куприянов, кандидат медицинских наук, доцент кафедры хирургических болезней педиатрического факультета, Астраханский государственный медицинский университет, заведующий хирургическим отделением № 1, Городская клиническая больница № 3 имени С.М. Кирова, Астрахань, Россия, e-mail: akupriyanov2013@yandex.ru.

А.И. Гвоздюк, заведующий хирургическим отделением ГБУЗ МО «Одинцовская областная больница Звенигородское структурное подразделение», Московская область, Россия, e-mail: gkb3@mail.ru.

Information about the authors

K.Yu. Zakayev, Assistant of the Department, Astrakhan State Medical University, Astrakhan, Russia, e-mail: zakaev.kamil@mail.ru.

V.A. Zurnadzhyants, Dr. Sci. (Med.), Professor, Head of Department, Astrakhan State Medical University, Astrakhan, Russia, e-mail: zurviktor@yandex.ru.

E.A. Kchibekov, Dr. Sci. (Med.), Professor of Department, Astrakhan State Medical University, Astrakhan, Russia, e-mail: eldar_76@inbox.ru.

A.V. Kokhanov, Dr. Sci. (Med.), Professor of Department, Astrakhan State Medical University, Astrakhan, Russia, e-mail: kokhanov@mail.ru.

A.V. Kupriyanov, Cand. Sci. (Med.), Associate Professor of Department, Astrakhan State Medical University; Head of the surgical department No. 1, City Clinical Hospital No. 3 named after S.M. Kirov, Astrakhan, Russia, e-mail: akupriyanov2013@yandex.ru.

A.I. Gvozdyuk, Head of the Surgical Department, Odintsovo Regional Hospital Zvenigorod Structural Subdivision, Zvenigorod, Moscow Region, Russia, e-mail: gkb3@mail.ru. *

*Статья поступила в редакцию 20.06.2022; одобрена после рецензирования 27.06.2022; принята к публикации 29.06.2022.

The article was submitted 20.06.2022; approved after reviewing 27.06.2022; accepted for publication 29.06.2022.